# Über einen Fall von Kehlkopfkrebs mit grossem Druesentumor am Halse und Metastasen in der Lunge.

---

Inaugural-Dissertation

zur Erlangung der Doktorwürde

**der medizinischen Fakultät zu Kiel**

vorgelegt von

**Ferdinand Bader**
Assistenzarzt am Freimaurer-Krankenhaus zu Hamburg.

---

**Kiel 1894.**
Druck von H. Fiencke.

# Über einen Fall von Kehlkopfkrebs mit grossem Druesentumor am Halse und Metastasen in der Lunge.

---

Inaugural-Dissertation

zur Erlangung der Doktorwürde

**der medizinischen Fakultät zu Kiel**

vorgelegt von

**Ferdinand Bader**

Assistenzarzt am Freimaurer-Krankenhaus zu Hamburg.

**Kiel 1894.**

Druck von H. Fiencke.

No. 23.

Rectoratsjahr 1894/95.

Referent: Dr. **Fr. v. Esmarch.**

Zum Druck genehmigt:
Dr. **W. Flemming,**
Decan.

Meiner lieben Mutter

**aus Dankbarkeit**

gewidmet.

Während des Sommers 1893 hatte ich als Assistenzarzt am Freimaurer-Krankenhause zu Hamburg Gelegenheit, einen Fall von Carcinoma laryngis zu beobachten, bei dem sich ein sehr grosser metastatischer Drüsentumor am Halse und Metastasen in der Lunge fanden. Da beides bei Kehlkopfkrebs recht selten beobachtet worden ist, so dürfte die Veröffentlichung des Falles gerechtfertigt sein. Im Anschluss an die Krankengeschichte und den Sectionsbericht werde ich auf die Einzelheiten des Falles etwas näher eingehen mit Berücksichtigung der mir zugängigen Literatur.

## Krankengeschichte.

Der Patient Wilhelm Briese, 36 J. alt, aus Brandenburg, stammt aus gesunder Familie. Pat. ist in der Jugend nie krank gewesen. Beim Militär erlitt Pat. beim Fechten eine Verletzung auf dem rechten Auge. Er sieht seitdem mit dem Auge schlechter. 1882 hatte er einen Magen- und Darmkatarrh. 1885 erlitt er durch Fall auf ebener Erde eine Verstauchung des rechten Fusses. 1887 fiel Pat. auf einen Wasserbottich und erlitt dabei eine Quetschung der rechten Schulter. Pat., seit 1890 verheiratet, will nie geschlechtskrank gewesen sein. Seine Frau hat einmal einen Knaben geboren, der im Alter von 2 Jahren an Diphtherie starb. Später hat sie noch dreimal abortirt. Pat. ist nach Angabe seiner Frau seit dem Herbst 1892 heiser. Gleich nach Neujahr 1893 bemerkte er eine kleine Geschwulst an der linken Seite des Halses in dem Winkel zwischen dem Kopfnicker und dem Schlüsselbein. Die Geschwulst, die nicht schmerzhaft war, wuchs sehr schnell, besonders nach oben zu. Pat., der damals bei einem Bau beschäftigt war und

Steine auf der linken Schulter tragen musste, glaubt darauf die Entstehung der Geschwulst zurückführen zu müssen. Mitte März 1893 bekam Pat. Halsschmerzen, die besonders beim Essen von festen Speisen auftraten. Zeitweise hatte er auch Schmerzen im linken Ohre. Pat., dessen Körpergewicht damals 144 ℔ betragen haben soll, suchte Herrn Dr. Drenkhahn auf, der bei der laryngoscopischen Untersuchung eine Schwellung des linken Ligamentum aryepiglotticum constatirte. Am 29. März wurde Pat. in das Freimaurer-Krankenhaus aufgenommen.

Status: Pat. ist kräftig gebaut. Muskulatur gut entwickelt, Fettpolster mässig, Körpergewicht 129,5 ℔. Lungen und Herz sind gesund. Auf der Cornea des rechten Auges eine kleine Macula. Geringe Schwellung der Inguinaldrüsen beiderseits. Cubitaldrüsen nicht vergrössert, auch sonst keine Zeichen von Lues. An der linken Seite des Halses eine derbe Geschwulst von der Grösse einer Mannsfaust, die vom Unterkiefer bis nahe an die Clavicula heranreicht. Kehlkopf durch dieselbe etwas nach rechts verdrängt Pat. fiebert (39,0), ist appetitlos, zeigt eine stark belegte Zunge und klagt über Schmerzen im Halse. Es besteht eine katarrhalische Angina. Ther. 1 gr. Chinin, Eisblase um den Hals, Kal. chloric. zum Gurgeln.

1. IV. Das Fieber, die Appetitlosigkeit und die Schmerzen sind geschwunden. Pat. klagt über leichte Schmerzen im Kehlkopf. Bei der Untersuchung mit dem Kehlkopfspiegel bemerkt man eine Verdickung des linken Randes der Epiglottis und eine diffuse Schwellung des linken Lig. aryepiglotticum und des falschen Stimmbandes, das das wahre fast vollständig verdeckt. Die Schleimhaut stark gerötet. Keine Ulceration.

5. IV. Herr Dr. A. Thost, der die Güte hatte, den Patienten zu untersuchen, erklärt die Diagnose Lues für die wahrscheinlichste. Die freie Beweglichkeit der Aryknorpel und die den Zahnreihen entsprechenden epithelialen Verdickungen der Wangenschleimhaut sprechen dafür. Es wird deshalb sofort die Schmierkur eingeleitet (6,0 gr. pro die). Pat. bekommt Kal. jodat. und muss schwitzen. Local

werden täglich Jodoleinblasungen in den Kehlkopf vorgenommen.

9. IV. Die Schwellung des linken lig. aryepiglotticum und des falschen Stimmbandes hat zugenommen. Die Schmierkur wird ausgesetzt, da Pat. ein starkes Eczem bekommen hat.

An den folgenden Tagen nahm die Schwellung im Kehlkopf noch mehr zu, sodass man an einen malignen Tumor denken musste.

13. IV. Herr Dr. Thost macht deshalb den Vorschlag, aus der Drüsengeschwulst am Halse ein Stück zu exstirpiren, um durch die mikroskopische Untersuchung zu einer sicheren Diagnose zu gelangen.

17. IV. Herr Dr. Grisson macht in Narkose eine Probeexstirpation aus dem Drüsentumor. Von dem exstirpirten Stück wurde ein Teil Herrn Dr. Simmonds zur Untersuchung übergeben, ein kleinerer Teil von uns untersucht. Bei der Untersuchung fanden wir neben vorwiegend lymphadenoidem Gewebe eine kleine Partie, wo in spärliches Stroma eingebettet, Zapfen von grossen epitheloiden Zellen lagen.

18. IV. Das linke Ohr des Pat. ist geschwollen, gerötet und fühlt sich wärmer an als das rechte.

19. IV. Pat. hat das Gefühl, als ob sein linkes Ohr schläft. Es ist fast vollständig empfindungslos.

20. IV. Herr Dr. Simmonds teilt uns mit, er habe in dem Geschwulstteilchen »nur hyperplastisches Lymphdrüsengewebe, keine einem malignen Tumor angehörigen Gewebeteile gefunden. Die Möglichkeit, dass es sich demnach um eine luetische Anschwellung handle, sei nicht ausgeschlossen«. Infolgedessen wird sofort von neuem eine energische Schmierkur eingeleitet (das Eczem ist inzwischen geheilt) und Jodkali in starker Dosis gegeben. Die Einblasungen von Jodol in den Kehlkopf werden fortgesetzt.

1. V. Unter der energischen antiluetischen Behandlung wuchs jedoch sowohl der Kehlkopftumor, als auch die Geschwulst am Halse. Deshalb machte am

3. V. Herr Dr. Thost eine Probeexstirpation aus der

Kehlkopfgeschwulst selbst. Ausserdem wurde der direkt von der Tumoroberfläche entnommene Schleim auf Tuberkelbacillen untersucht. Befund negativ. Inzwischen haben die Druckerscheinungen von Seiten der Halsgeschwulst zugenommen. Das Heben des linken Armes ist seit dem 23. IV. sehr erschwert. Pat. hat zeitweilig heftige Schmerzen im linken Ohr und auf der linken Seite des Kopfes.

4. V. Schluckbeschwerden; zeitweilig Atembeschwerden.

12. V. Herr Dr. Simmonds, der die Freundlichkeit hatte, die mikroskopische Untersuchung des aus dem Kehlkopf entfernten Gewebsstückchens zu übernehmen, teilt uns mit, dass dieselbe »mit Sicherheit ergiebt, dass es sich um einen bösartigen Tumor—ein Carcinom — handelt«. Deshalb wird die Schmierkur wieder ausgesetzt. Jodkali nimmt Pat. weiter.

13. V. Das linke Ohr ist kalt und empfindungslos. Der linke Arm kann nicht bis zur Horizontalen erhoben werden. Die Sensibilität in demselben ist nicht herabgesetzt. Pat. klagt über heftige Schmerzen, die vom linken Ohr ausgehen und sich bis zur Mitte des Kopfes erstrecken. Dieselben treten besonders Morgens und Abends auf. Das Körpergewicht ist auf 136 ℔ gestiegen.

18. V. Die laryngoscopische Untersuchung ergiebt Vergrösserung des Tumors. Ulceration in der Mitte der Oberfläche desselben cf. Skizze.

20. V. 38,0°. Starkes Oedem über dem linken Unterkieferaste.

21. V. 38,0—38,2°. Zunahme des Oedems.

22. V. 38,3—38,4°. Leichte dyspnoische Anfälle. Appetit schlecht. Kehlkopf stark nach rechts verdrängt.

23. V. Der linke Gehörgang ist enger als der rechte. Trommelfell beiderseits normal. Jodkali ausgesetzt. 2mal tgl. 0,002 Acid. arsenicosum. Abends bekommt Pat. wegen heftiger Schmerzen eine Morphiumeinspritzung.

24. V. Abnahme des Oedems. Pat. ist fieberfrei. 2mal tgl. wird 1 ccm 1 % Methylenblaulösung in den Halstumor injicirt.

26. V. Der Urin ist schwach grün.

29. V. Körpergewicht 129,5 ℔.

30. V. Urin lebhaft grün. Pat. kann nur mehr flüssige Nahrung geniessen.

Der Kehlkopftumor ist erheblich gewachsen. Er wuchert seitwärt in die l. Plica glosso-epiglottica, abwärts in den Oesophagus hinein. Nach rechts ragt er soweit vor, dass es nur bei tiefer Inspiration gelingt, das rechte Stimmband zu Gesicht zu bekommen.

8. VI. Oedem der linken Halsgegend. Cachexia incipiens. Körpergewicht 123 ℔.

9. VI. Am unteren Teile der Halsgeschwulst ein spitzer stark prominirender, fluctuirender Kegel. Bei der Incision entleert sich dünnflüssiger blaugefärbter Eiter, der an der Luft schnell grün wird.

17. VI. Methylenblaueinspritzung ausgesetzt.

20. VI. Der Kehlkopf steht 1,8 ctm. weit nach rechts von der Medianlinie. Der Halstumor fluctuirt stark. Es entleert sich bei der Incision gelber Eiter, der an der Luft grünblau wird. Das bis dahin bestehende Fieber (38,4—39,1 °) schwindet, der Urin von normaler Farbe.

24. VI. Die linke Pupille ist enger als die rechte. Pat. bringt heute zuerst Blut auf.

26. VI. Abends beim Versuche zu trinken dyspnoischer Anfall, der sich am 28. VI. wiederholt.

27. VI. Pat. fiebert wieder 38,2—39,6 °.

30. VI. Ausgesprochene Ptosis des linken oberen Augenlides. Das Heben des linken Armes mechanich behindert durch den stetig wachsenden Halstumor. Keine Sensibilitätsstörungen an demselben. Eine Pulsdifferenz zwischen der rechten und linken Radialis nicht vorhanden.

1. VII. Abends 6½ Uhr tritt ein bedrohlicher Erstickungsanfall ein. Ich führte deshalb sofort unter leichter Chloroformnarkose die Tracheotomie aus. Der Hautschnitt wurde etwa 2 cm rechts von der Medianlinie geführt entsprechend der Lage der stark nach rechts verdrängten Trachea. Nachdem ich in dem stark blutenden Gewebe die Trachea aufgefunden und unterhalb des Isthmus gland-

thyreoid. eröffnet hatte, führte ich die grösste der zur Verfügung stehenden Canülen ein. Pat. atmete nach der Operation sehr gut. Temp. Abends 39,1°.

2. VII. Pat. fühlt sich wohl. Atmung gut.

6. VII. Atemnot. Canülenwechsel. Aus der Trachea wird ein pflaumenkerngrosser Geschwulstteil expectorirt.

8. VII. Tgl. wird 1 ccm 1% Methylenblaulösung in den Halstumor injicirt. Heftige linksseitige Ohrenschmerzen. Körpergewicht 112 ℔.

11. VII. Stiche in beiden Ohren und starke Kopfschmerzen.

13. VII. Incision in eine fluctuirende Partie des Halstumors, worauf das bestehende Fieber schwindet.

26. VII. Tgl. Einspritzung von 1 ccm Pyoktanin. coeruleum 1 ; 500 in den Halstumor. Es erfolgt darauf sehr starke Anschwellung desselben. Das Schlucken ist erheblich erschwert.

27. VII. Lebhaftes Thränenträufeln auf dem linken Auge.

30. VII. Die linke Pupille ist enger als die rechte.

2. VIII. Pat. giebt an, dass die Schmerzen, die er in der Halsgeschwulst selbst hat, nach der Einspritzung von Pyoktanin regelmässig schwinden, während er bei heftigen Kopfschmerzen nach einer »weissen« Einspritzung verlangt (Morphium). Pat. fiebert wieder seit gestern.

10. VIII. Das Thränenträufeln auf dem linken Auge hat aufgehört.

15. VIII. An Armen und Beinen, besonders an den Beugeseiten derselben haben sich zahlreiche kleine Bläschen entwickelt. Die Hautfarbe ist seit ca. 8 Tagen eine schmutzig gelbe *). Pat. delirirt. 38,7°.

21. VIII. Eitriger sehr übelriechender Auswurf. Körpergewicht 100 ℔.

27. VIII. Abends 39,5°. Körpergewicht 90 ℔.

28. VIII. 6 p. m. Exitus letalis.

---

*) cf. Fauvel p. 710. La teinte jaune-paille ne s'observe pas chez tous les malades, même chez ceux qui succombent dans le dernier état de marasme.

Die Section wurde am 29. VIII. ausgeführt. Der Befund war folgender:

Haut von gelber Farbe. Subcutanes Fettgewebe fast ganz geschwunden. Starke Atrophie der Muskulatur.

An der linken Seite des Halses ein grosser Tumor, der vom Ohr bis zur Clavicula reicht. Seitlich zwei Fisteln, aus denen sich gelblich grüne Jauche entleert. Aus der einen wuchert nach aussen Tumormasse. Vorne eine in die Trachea führende Oeffnung mit glatten überhäuteten Rändern.

Kopf: Hirnhäute und Hirn normal.

Brust: Herz normal. Lungen sehr oedematös. In den Bronchien eitrig schleimiger Inhalt. In beiden Oberlappen und dem Mittellappen zahlreiche Geschwulstknoten von Kirschkern- bis Pflaumengrösse. Einige der grösseren sind central zerfallen.

Der Kehlkopf wird im Zusammenhang mit der Halsgeschwulst herausgenommen. Letztere reicht bis unter die Clavicula. Auf dem Querschnit durch den Drüsentumor sieht man eine centrale Höhle, die mit jauchigem Inhalt gefüllt ist und mit den Hautfisteln communicirt. Die Geschwult umschliesst fest die Halsgefässe und Nerven. Das Carcinom im Larynx ist ganz auf die linke Seite beschränkt und hat anscheinend seinen Ausgangspunkt vom Lig. aryepiglotticum genommen. Die Geschwulst enthält auch in ihrer Mitte eine Höhle, welche jedoch nicht mit der Höhle der Drüsengeschwulst communiciert *). Von einer näheren Beschreibung des Larynxtumors nehme ich Abstand, indem ich auf die beigefügten Zeichnungen verweise.

Bauch: Die Oberfläche des linken Leberlappens ist mit vielen weissen Stippchen besetzt, die dem Peritonealüberzug angehören. Die Milz ist vergrössert, hyperaemisch weich. Die übrigen Organe sind normal. Die mikroskopische Untersuchung von Geschwulsteilen aus dem Larynx, dem Drüsen-

---

*) Derartige durch Zerfall entstandene Höhlen fanden sich in dem Fall von Kehlkopfkarcinom, den Maas in Langenbeck's Archiv Bd. 19. p. 509 mitgeteilt hat.

tumor und den Tumoren in der Lunge ergab, dass es sich um ein Medullarcarcinom handelt. Dasselbe war anscheinend ausgegangen von den Schleimdrüsen der aryepiglottischen Falte. Das wahre linke Stimmband ist vollständig frei von der Neubildung.

Es sei mir gestattet, auf die Einzelheiten des vorliegenden Falles, soweit sie für die Lehre vom Kehlkopfkrebs von Interesse sind, etwas näher einzugehen. Ich werde dabei die vorhandene Literatur über den Kehlkopfkrebs, soweit dieselbe mir zugängig war, berücksichtigen.

Der Kehlkopfkrebs tritt ebenso wie der Krebs der übrigen Organe vorzugsweise im höheren Alter auf. In 88 der von mir gesammelten Fälle, in denen das Alter der Patienten genannt war, betrug dasselbe im Durchschnitt 53 Jahre; in 8 Fällen betrug dasselbe weniger als 40 Jahre. Demnach muss das Alter unseres Patienten als ein verhältnismässig jugendliches bezeichnet werden. Sehr selten sind die Fälle, wo der Kehlkopfkrebs bei Kindern vorkommt. So berichtet Rehn in Virchow's Archiv Bd. 43. p. 129. (cf. Butlin p. 32) von einem Epitheliom des Kehlkopfs mit Drüsenschwellungen bei einem Kinde von 3 Jahren.

Was das Geschlecht der Patienten angeht, so sind sich sämmtliche Autoren darüber einig, dass das männliche Geschlecht bei weitem häufiger an Kehlkopfkrebs erkrankt als das weibliche. Unter 98 Fällen fand ich beteiligt

| | | |
|---|---|---|
| das männliche Geschlecht | 80 | mal |
| das weibliche „ | 14 | „ |
| Geschlecht nicht erwähnt | 4 | „ |

Es war das Geschlecht

| | | | | | | |
|---|---|---|---|---|---|---|
| bei | Ziemssen | von 78 | Fällen | 62 | mal | männlich |
| „ | Fauvel | „ 37 | „ | 34 | „ | „ |
| „ | Mackenzie | „ 53 | „ | 42 | „ | „ |
| „ | Butlin | „ 50 | „ | 40 | „ | „ |
| „ | Lublinski | „ 18 | „ | 14 | „ | „ |
| „ | Krishaber | „ 33 | „ | 29 | „ | „ |

In Betreff der Aetiologie und der Heredität des Kehlkopfkrebses finden wir wenig Angaben. Letztere wird von

den meisten geläugnet, während bezüglich der ersteren man vielfach der Annahme begegnet, der Misbrauch von Alkohol und Tabak begünstige das Entstehen des Kehlkopfkrebses. Sollte diese Annahme begründet sein, so hätten wir auch die Erklärung für die auffallende Erscheinung, dass so vorwiegend das männliche Geschlecht von dem Leiden befallen ist. In einzelnen Fällen werden Traumen und Laesionen des Kehlkopfs als Ursache des Kehlkopfkrebses angegeben. Besonders von englischer Seite ist auch behauptet worden, dass durch endolaryngeale Eingriffe gutartige Tumoren in bösartige umgewandelt werden könnten, eine Behauptung, die B. Fränkel als unbegründet zurückweist.

Auch in unserem Falle ergiebt die Anamnese, dass Pat. ein sehr starker Trinker und Raucher gewesen ist. Bezüglich der Drüsengeschwulst am Halse ist die von unserem Kranken ausgesprochene Vermutung bereits oben erwähnt worden, dass nämlich dieselbe durch das Tragen von Steinen auf der linken Schulter entstanden sei. Nimmt man an, dass fortdauernde Reize die Entstehung eines Krebses wenn auch nicht verursachen, so doch begünstigen können, so scheint es auch möglich, dass das angegebene Moment die Entwicklung der grossen metastatischen Drüsengeschwulst begünstigt habe.

Wie in der überwiegenden Mehrzahl der Fälle hat auch in unserem Falle der Krebs seinen Sitz auf der linken Seite des Kehlkopfs. Von 98 Fällen war der Sitz nicht erwähnt 41 mal, von den übrigen hatte das Carcinom 24 mal seinen Sitz auf der rechten Seite und 33 mal auf der linken. Die Bevorzugung der linken Seite zeigen auch die übrigen Statistiken. Es fanden den Kehlkopfkrebs localisirt

| | | | | | |
|---|---|---|---|---|---|
| Ziemssen | 19 | mal links, | 17 | mal | rechts |
| Fauvel | 26 | „ „ | 7 | „ | „ |
| Mackenzie | 18 | „ „ | 17 | „ | „ |
| Lublinski | 7 | „ „ | 4 | „ | „ |

Die Diagnose des Kehlkopfkrebses ist keine leichte. Die Ansicht Stoerk's, dass man das Larynxcarcinom weder mit Tuberculose noch mit Syphilis verwechseln könne (p. 419) steht allein da.

In unserem Falle schwankte die Diagnose anfangs zwischen malignem Tumor und Lues. Gegen Tuberculose sprach der kräftige Allgemeinzustand des Patienten und der Umstand, dass die übrigen Organe gesund waren. Auch wurden bei der Untersuchung des direkt von der Tumoroberfläche entnommenen Schleims keine Tuberkelbacillen gefunden. Der kräftige Allgemeinzustand des Patienten zugleich mit seinem verhältnismässig frühen Alter schien auch gegen Carcinom zu sprechen. Was das vollständige Fehlen der Kachexie indes angeht, so wird von den Autoren angegeben, dass im Gegensatz zu dem Krebs der übrigen Organe beim Kehlkopfkrebs die Kachexie erst sehr spät eintritt, cf. Krishaber: „Le plus grand nombre des malades sont robustes et sans antécédents personnels.“ Fauvel: „ Jusqu' à la période ulcéreuse les malades conservent leur embonpoint“ etc. Auch Mackenzie äussert sich dahin, »dass die charakteristische Kachexie nicht so ausnahmslos gegenwärtig sei, wie bei anderen Krebsformen«. Gegen Krebs schien auch der grosse Drüsentumor am Halse zu sprechen. Es wurde deshalb die antisyphilitische Kur eingeleitet, obgleich die Anamnese keine Anhaltspunkte für die Annahme einer bestehenden Lues bot. Indes galt es zunächst, durch den Einfluss der Schmierkur das eine oder das andere auszuschliessen, welches Verfahren auch allgemein empfohlen wird. Hierbei ist jedoch wohl zu bemerken, dass unter Jod- und Quecksilberkuren Carcinome oft beträchtlich abschwellen (B. Fränkel). In unserem Falle wuchs unter der Kur die Geschwulst schnell, so dass die Diagnose Lues immer unwahrscheinlicher wurde. Indes wurde die unterbrochene Kur von neuem wieder aufgenommen, als die Untersuchung des aus dem Halstumor entnommenen Stückes nicht mit Sicherheit auf einen malignen Tumor schliessen liess. Erst durch eine Probeexstirpation aus dem Kehlkopftumor selbst gelang es, die Diagnose zu sichern, und dieser Weg dürfte bei der Frage, ob es sich in einem Falle um ein Kehlkopfkarcinom handle oder nicht, der stets einzuschlagende sein, da die schnelle und sichere Diagnose gerade bei dieser Krankheit unendlich wichtig ist. In unserem

Falle allerdings war dies nicht so unbedingt der Fall, da an eine Totalexstirpation der Geschwulst wegen der grossen Drüsenmetastase schon von vornherein nicht zu denken war.

Von den Symptomen, welche der Kehlkopfkrebs bei unserem Patienten machte, sind die Heiserkeit, die Atembeschwerden, die Schluckbeschwerden und die Schmerzen im Halse im entsprechenden Stadium der Krankheit immer vorhanden. Ich darf mich deshalb auf die übrigen Symptome beschränken.

Unser Patient klagte schon frühzeitig über Schmerzen im linken Ohr. Die bei Kehlkopfkrebs vielfach beobachteten gleichseitigen Ohrenschmerzen, die durch Irradiation der durch das Neoplasma bedingten Reizung sensibler Fasern des N. laryngeus sup. auf den N. auricularis vagi (cf. Ziemssen) hervorgerufen werden, wurden nach dem Vorgang von Ziemsssen von einigen für charakteristisch für Kehlkopfkrebs angesehen. cf. Butlin p. 42.: »The radiating pains to the ear are very charakteristic of malignant disease and are very seldom noted in other affection of the larynx«. Indes ist es weniger die Natur der Neubildung als ihre Localisation, die dieses Symptom hervorruft. So berichtet F. Maurer aus der Heidelberger Klinik von einem Kehlkopfsarkom, bei dem heftige Ohrenschmerzen vorhanden waren. Ferner beobachtet man gelegentlich Ohrenschmerzen bei der Syphilis und der Tuberkulose des Kehlkopfs, wenn dieselben mit starker Schwellung der Epiglottis oder der Aryknorpelgegend oder mit Geschwürsbildung verbunden sind (cf. Schroetter). Andrerseits fehlen Ohrenschmerzen auch oft bei Kehlkopfkrebs. Unter 102 genau beschriebenen und von Max Scheier zusammengestellten Fällen war nur in 9 Fällen Ohrenschmerz beobachtet worden, (cf. B. Fränkel, der Kehlkopfkrebs). Unter den von mir gesammelten 98 Fällen ist nur 4 mal das Vorhandensein von Ohrenschmerzen erwähnt, 2 mal das Fehlen derselben. Ziemssen fand unter 10 selbst beobachteten Fällen 6 mal Ohrenschmerzen bei den Patienten.

Die in unserem Falle bestehenden gleichseitigen Kopfschmerzen finden sich auch sonst erwähnt und dürften gleichfalls auf Irradiation beruhen.

Von Krishaber und Fauvel wird als Symptom des Kehlkopfkrebses erwähnt der Speichelfluss, der meist mit Beginn der Ulceration auftritt. Letzterer giebt an, dass oft mehrere Liter Speichel entleert werden: »le malade ne peut rester un moment sans cracher. La déglutination de cette salive est extrêmement douloureuse«. Bei unserem Patienten fand sich dies Symptom nicht; dagegen stellte sich am 26. Juli auf dem linken Auge Thränenträufeln ein, das bis zum 10. August beobachtet wurde. Es scheint, als ob das Thränenträufeln dieselbe Ursache wie der Speichelfluss habe, nämlich Reizung des Halssympathicus, der ja sowohl den Speichel- als auch den Thränendrüsen secretorische Fasern zuschickt (nach Wolferz und Demtschenko). Auf eine Schädigung der Pupillenerweiternden Fasern im Sympathicus dürfte die linksseitig beobachtete Myosis zu beziehen sein. Die beiden Symptome: Thränenfluss und Änderung in der Pupillenweite fand ich nur erwähnt bei Tostain p. 25: »La dilatation de la pupille correspondante et la rougeur du même côté du visage, le larmoiement etc. feraient penser à la compression du sympathique cervical.« Die vom 30. Juni an bestehende Ptosis des linken oberen Augenlides ist auch wohl kaum anders zu deuten, als durch Schädigung der motorischen Fasern des Sympathicus, die die glatten Augenmuskeln versorgen, unter ihnen den M. palpebralis sup. von H. Müller. H. Falck berichtet, dass in der Klinik von Prof. Petersen in Kiel nach der Exstirpation eines Fibroms am Halse Ptosis des gleichseitigen oberen Augenlides beobachtet sei.

Es erübrigt jetzt noch zwei Erscheinungen zu besprechen, wegen welcher unser Fall besonderes Interesse deshalb verdient, weil sie selten beobachtet sind: die ausgedehnte krebsige Entartung der Halsdrüsen und die Metastasenbildung.

Allerdings so selten, wie man früher annahm, scheint beim Kehlkopfkrebs die carcinomatöse Entartung der Lymphdrüsen des Halses nicht zu sein, wenn man bei der Beurteilung dieser Frage nur diejenigen Fälle berücksichtigt, wo das Bestehen resp. Fehlen einer Drüsenschwellung ausdrücklich erwähnt ist. Sicherlich ist die Vergrösserung der

Drüsen, wenn sie nicht erheblich war, oft übersehen worden.

Unter 98 Fällen fand ich den Zustand der Drüsen berücksichtigt 65 mal; von diesen 65 Fällen waren in 38 die die Drüsen vergössert d. h. bei 58%. Es fanden Drüsenschwellungen

Fauvel in 67% der Fälle
Scheier in 44% „ „
Butlin in 58% „ „

Diese Zahlen dürften jedoch etwas zu hoch sein, da sicherlich oft die Drüsenschwellung nicht auf einer carcinomatösen Entartung beruht, zumal in den Fällen, wo eine Drüsenschwellung bei ulcerirtem Krebs vorkommt (cf. E. Hahn). Hierfür führe ich nur die Erfahrung von Lublinski an, der unter 18 Fällen 8 mal Drüsenschwellung fand. Von diesen 8 Fällen kamen 3 zur Section, und diese ergab, dass in allen 3 Fällen die Vergrösserung nicht durch carcinomatöse Infiltration bedingt war.

Jedenfalls ist die Mitbeteiligung der Drüsen beim Kehlkopfkrebs seltener als bei anderen Krebsformen. Man hat versucht, dies durch die Anordnung der Lymphgefässe am Kehlkopf zu erklären. L. Schroetter (p. 335) ist jedoch der Ansicht, „ dass sich dafür bestimmte Erklärungen weder aus den anatomischen Verhältnissen der Lymphgefässe noch auch aus der speciellen Histologie des Larynxkarcinoms geben lassen“. Berücksichtigt man bei der Untersuchung der Fälle auf das Vorkommen von Drüsenschwellungen den Sitz des Carcinoms, so findet man die bemerkenswerte Thatsache, dass Drüsenschwellungen sehr selten sind bei Carcinomen, die im Larynxinnern ihren Sitz haben, während sie recht häufig bei Carcinomen des Larynxeingangs gefunden werden. Von den 65 Fällen, in denen das Vorhandensein resp. Fehlen der Drüsenschwellung erwähnt war, fand ich 45 mal den Sitz des Carcinoms angegeben. Bei den Carcinomen des Larynxinnern (11 Fälle) fand sich 3 mal Drüsenschwellung (also 27%), bei denen des Larynxeingangs (34 Fälle) 24 mal Drüsenschwellung (also bei 71%). Krishaber stellt es geradezu als Gesetz auf, dass die Drüsenaffection fehlt, solange der

Krebs auf das Kehlkopfinnere beschränkt bleibt. Ebenso äussert sich Tostain: »En effet l'envahissement ganglionnaire ne survient que lorsque l'extension de la lésion se fait vers l'épiglotte ou la région aryténoidienne«. Butlin betont die Bedeutung des von Krishaber aufgestellten Gesetzes besonders vom klinischen Standpunkte, wenn er auch die unbedingte Giltigkeit desselben nicht bestätigen kann. Butlin fand bei 8 Krebsen des Kehlkopfinnern (the intrinsic cancers) 2 ma Drüsenschwellung (25%), bei 10 solchen des Kehlkopfeingangs (the exstrinsic cancers) 8 mal Drüsenschwellung (80%).

So verhältnismässig selten Drüsenschwellung beim Kehlkopfkrebs ist, so giebt es andrerseits Fälle, wo dieselbe, wie in unserem Falle so bedeutend ist, dass sie das auffälligste Symptom darstellt (cf. B. Fraenkel p. 31). Fauvel erwähnt das Vorkommen von sehr grossen Drüsentumoren: »ils arrivent à devenir si gros, que le malade présente l'aspect scrofuleux. Leur développement peut être tel que les mouvements de la tête, ceux d'abaissement de la mâchoire inférieure sont entravés. Cependant nous avont rencontré des cas où le cou du malade était aussi gros que sa tête elle-même«. Ich habe in der Literatur mehrere derartige Fälle gefunden, die ich hier kurz anführe.

1. Bruns (Die Laryngoskopie p. 143) erzählt, dass im Jahre 1863 zu ihm ein 56jähriger Bauer in die Klinik gekommen sei mit einer mehr als mannesfaustgrossen Geschwulst an der rechten Seite des Halses, die nach oben fast bis zum Unterkiefer und nach unten bis zum Schlüsselbein reichte. Bei dem Patienten fand sich bei der laryngoscopischen Untersuchung ein Carcinom der rechten Seite der Epiglottis und des Kehlkopfs.

2. Lublinski (Berlin. klin. Wochenschrift 1886 p. 143) erwähnt einen Fall von Carcinom der linken Seite der Epiglottis, der aryepiglottischen Falte und des linken Stimmbandes bei einem 52jährigen kräftigen Arbeiter. An der linken Halsseite des Patienten bemerkte man einen gänseeigrossen Tumor, der dem Kehlkopf dicht aufliegend nach oben bis zum Zungenbein, nach unten fast bis zum Schlüsselbein reichte.

3. E. Fränkel (Jahrbücher der Hamburg. Staatskrankenanstalten II. p. 394) berichtet von einem im Eppendorfer Krankenhause im Jahre 1886 beobachteten Falle. Es handelte sich um einen 57 Jahre alten Herrn, der wegen eines die linke Seite des Halses einnehmenden Tumors von Dr. Schede operirt worden war. Die Geschwulst reichte von der Schädelbasis bis zur Clavicula und hatte in dem Zeitraum von 10 Monaten diese colossale Ausdehnung erreicht. Pat. erlag 8 Tage post operationem einer profusen Blutung aus der Carotis interna. Die histologische Untersuchung des operativ entfernten Tumors hatte das characteristische Bild einer carcinomatösen Lymphdrüseninfiltration ergeben, sodass auf Grund des microskopischen Befundes der Tumor für einen secundären erklärt wurde. Die Section lieferte die Bestätigung für diese Behauptung, denn es wurde durch dieselbe ein auf die linke Hälfte des oberen Larynxabschnittes beschränktes knolliges, vielfach ulcerirtes Cancroid nachgewiesen.

4. B. Fränkel (Langenbecks Archiv Bd. 34. Heft 2) hat 1886 auf dem Chirurgenkongress zu Berlin über einen Fall von Kehlkopfkrebs mit grossem Lymphdrüsentumor berichtet. Am Halse des 70 jährigen Patienten fand sich eine hühnereigrosse Drüsengeschwulst, während im Kehlkopf nur ein noch als Frühform zu bezeichnendes etwas über bohnengrosses Carcinoma keratoides am Stimm- und Taschenbande vorhanden war. Das Kehlkopfkarcinom wurde von Fränkel zum ersten Male 1881 und nach viermaligem Recidiv 1884 zum letzten Male per vias naturales exstirpirt. Der Drüsentumor, der 1884 von Madelung exstirpirt wurde, war carcinomatöser Natur, wie die histologische Untersuchung zeigte. Pat. war 1889 noch vollkommen gesund.

5. J. Wolff berichtet in Langenbecks Archiv Bd. 45 Heft 4, dass F. Krause in Altona am 25. Sept 1892 einen Kehlkopfkrebs operirt und zugleich ein grosses rechtsseitiges Packet Lymphdrüsen exstirpirt hat. Allerdings fehlt in diesem Falle die Angabe, ob bei der mikroskopischen Untersuchung die Drüsen carcinomatös entartet vorgefunden wurden.

6. F. Maurer erwähnt, dass er 1892 in der Klinik von Czerny eine Dame mit inoperabelem Kehlkopfkrebs

beobachtet habe, bei der „ausgebreitete Drüsenmetastasen zu beiden Seiten des Kehlkopfs“ vorhanden waren, in denen zeitweise Abscedirungen stattfanden.

Diesen seltenen Fällen reiht sich unser Fall an, in dem die Drüsengeschwulst schon eine erhebliche Grösse erreicht hatte zu einer Zeit, wo das Carcinom des Kehlkopfs noch wenig Beschwerden machte.

Besonders interessant ist der oben mitgeteilte Fall aber wegen der Metastasen. Es gehört das Vorkommen von Metastasen bei Kehlkopfkrebs zu den grössten Seltenheiten. Dass die Metastasenbildung fehlt in solchen Fällen, wo der Tod durch Erstickung oder infolge erschwerter Ernähruug früh eintrat, darf nicht Wunder nehmen. Aber selbst in den Fällen, wo das Leben des Patienten durch die Tracheotomie verlängert wurde und die Kachexie sich deutlich bemerkbar machte, ist die Metastasenbildung etwas äusserst seltenes (cf. Krishaber p. 43 und Fauvel p. 684). Die wenigen Fälle von Metastasenbildung bei Kehlkopfkrebs, die sich in der Literatur finden, stelle ich hier zusammen.

1. A. Landerer (Deutsch. Zeitschrift für Chirurgie 1881) erwähnt wallnussgrosse Metastasen in der Lunge bei einer 45 jährigen Patientin mit Carcinoma laryngis et pharyngis.

2. Sands berichtet (nach Angabe von Butlin) im New-York Medical Journal 1865 p. 110 von einem Carcinom des linken Stimmbands bei einer 30 jährigen Patientin. Bei der Section fanden sich Metastasen in den Bauchorganen: »the lunular glands were enlarged and the left suprarenal capsule, the left kidney and ureter were extensively diseased«.

3. Im Bulletin de la Société anatomique 1878 p. 398 findet sich (nach Butlin) ein Fall von Carcinom der linken aryepiglottischen Falte mit Metastasen im rechten Leberlappen.

4. Die Revue mensuelle de Laryngologie 1883 p. 1 enthält (ebenfalls nach Butlin) einen Fall von Krebs des linken falschen Stimmbandes bei einem 53 jährigen Patienten mit zahlreichen Metastasen in der Lunge.

Mackenzie (p. 457) erwähnt, es sei ihm nur ein Fall von Metastasenbildung bei Kehlkopfkrebs bekannt; leider hat er über den Fall nichts näheres mitgeteilt, so dass man nicht

weiss, ob der Fall nicht vielleicht mit einem der oben angeführten identisch ist.

Der Merkwürdigkeit halber führe ich zum Schluss noch an, dass Krishaber einen Fall beschreibt, bei dem gleichzeitig Krebs des Kehlkopfs und Krebs des Praeputiums vorhanden war.

Meinem Chef Herrn Oberarzt Dr. Rudolf Wolf sage ich meinen verbindlichsten Dank für die Ueberlassung des obigen Falles zur Veröffentlichung. Zu besonderem Danke fühle ich mich verpflichtet Herrn Dr. A. Thost für die liebenswürdige Unterstützung bei der Beobachtung des Falles und für die freundliche Anregung zu dieser Arbeit.

# Literatur.


1. **Henry F. Butlin.** On melignant disease (Sarcoma and carcinoma) of the larynx. London 1883.
2. **Victor von Bruns.** Die Laryngoskopie und die laryngoskopische Chirurgie. Tuebingen 1865.
3. **H. Falck.** Beitrag zur Lehre und Casuistik der Bindegewebsgeschwülste des Halses. Diss. Kiel 1887.
4. **Ch. Fauvel.** Traité pratique des maladies du larynx. Paris 1876.
5. **B. Fränkel.** Erste Heilung eines Larynxcancroids vermittelst Ausrottung per vias naturales. Langenbecks Archiv Bd. 34 Heft 2.
6. — Der Kehlkopfkrebs, seine Diagnose und Behandlung. Leipzig 1889.
7. **E. Fränkel.** Bemerkungen über maligne Lymphdrüsentumoren am Halse. Jahrbücher der hamburgischen Staatskrankenanstalten II. 1890 p. 394.
8. **M. Krishaber.** Le cancer du Larynx. Paris 1880.
9. **A. Landerer.** Ueber Exstirpation des Larynx etc. Deutsche Zeitschrift für Chirurgie 1881.
10. **W. Lublinski.** Ueber den Kehlkopfkrebs. Berlin. Klin. Wochenschrift 1886, p. 123.
11. **Morell Mackenzie.** Die Krankheiten des Halses und der Nase. Deutsch von F: Semon. Bd. I. Berlin 1880.
12. **F. Maurer.** Drei Fälle von Kehlkopfexstirpation aus der Klinik des Herrn Prof. Czerny in Heidelberg. Berlin. Klin. Wochenschrift 1882. No. 26.
13. **L. Schroetter.** Vorlesungen überdie Krankheiten des Kehlkopfs. Wien 1893.
14. **C. Stoerk.** Klinik der Krankheiten des Kehlkopfs und des Rachens. Stuttgart 1880.
15. **Charles Tostain.** Du Cancer des ganglions cervicaux consécutiv aux Carcinomes des voies Pharyngo-oesophagienne et laryngée. Paris 1884.
16. **J. Wolff.** Ueber Verbesserungen am künstlichen Kehlkopf etc. Langenbecks Archiv. Bd. 45. Heft 2. 1892.
17. **Ziemssen.** Handbuch der speciellen Pathologie und Therapie. Bd. IV.

# Vita.

Geboren wurde ich, Ferdinand Bader, am 18. März 1866 zu Lahr in Baden als Sohn des chirurgischen Instrumentenmachers Ferdinand Bader und seiner Ehefrau Emmeline geb. Traub. Im Jahre 1867 kam ich mit meinen Eltern nach Hamburg. Hier besuchte ich bis zum Jahre 1880 die St. Michaelis-Kirchenschule und 1881—1887 die Gelehrtenschule des Johanneums. Im Sommer 1887 ging ich zum Studium der Theologie nach Tübingen. Im W.-S. 1887/88 trat ich in Tuebingen zum Studium der Medicin über. S.-S. 1888 bis S.-S.1892 besuchte ich die Universität in Kiel. Am 4. März 1890 bestand ich die ärztliche Vorprüfung. Am 9. März 1893 beendete ich das medicinische Staatsexamen und am 13. März 1893 bestand ich das Examen rigorosum. Seit dem 15. März 1893 bin ich als Assistenzarzt am Freimaurer-Krankenhause zu Hamburg thätig.



*nach Photographie v. 11/6.93.*

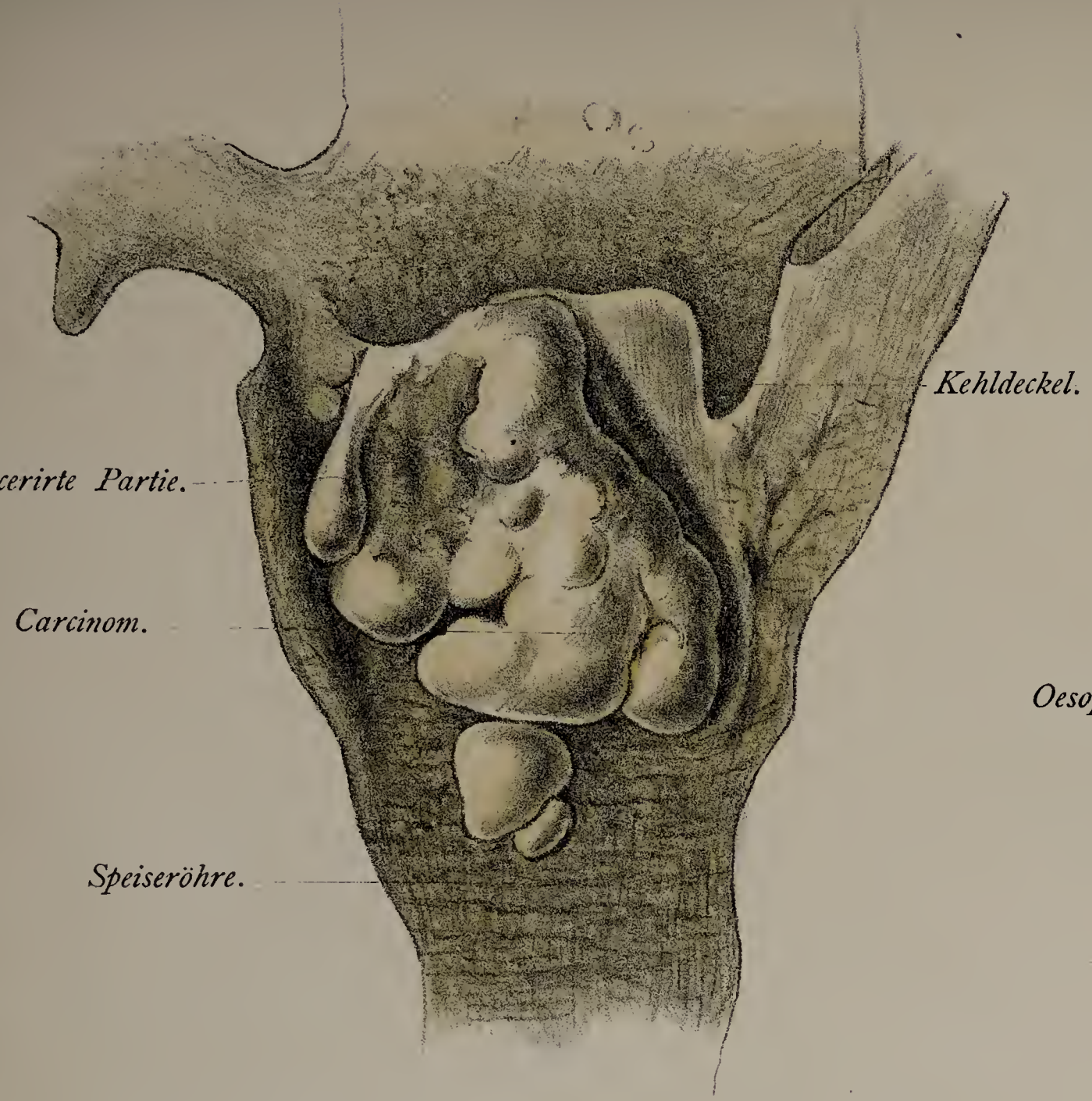


I. Kehlkopf von hinten. Speiseröhre in der Mittellinie aufgeschnitten.

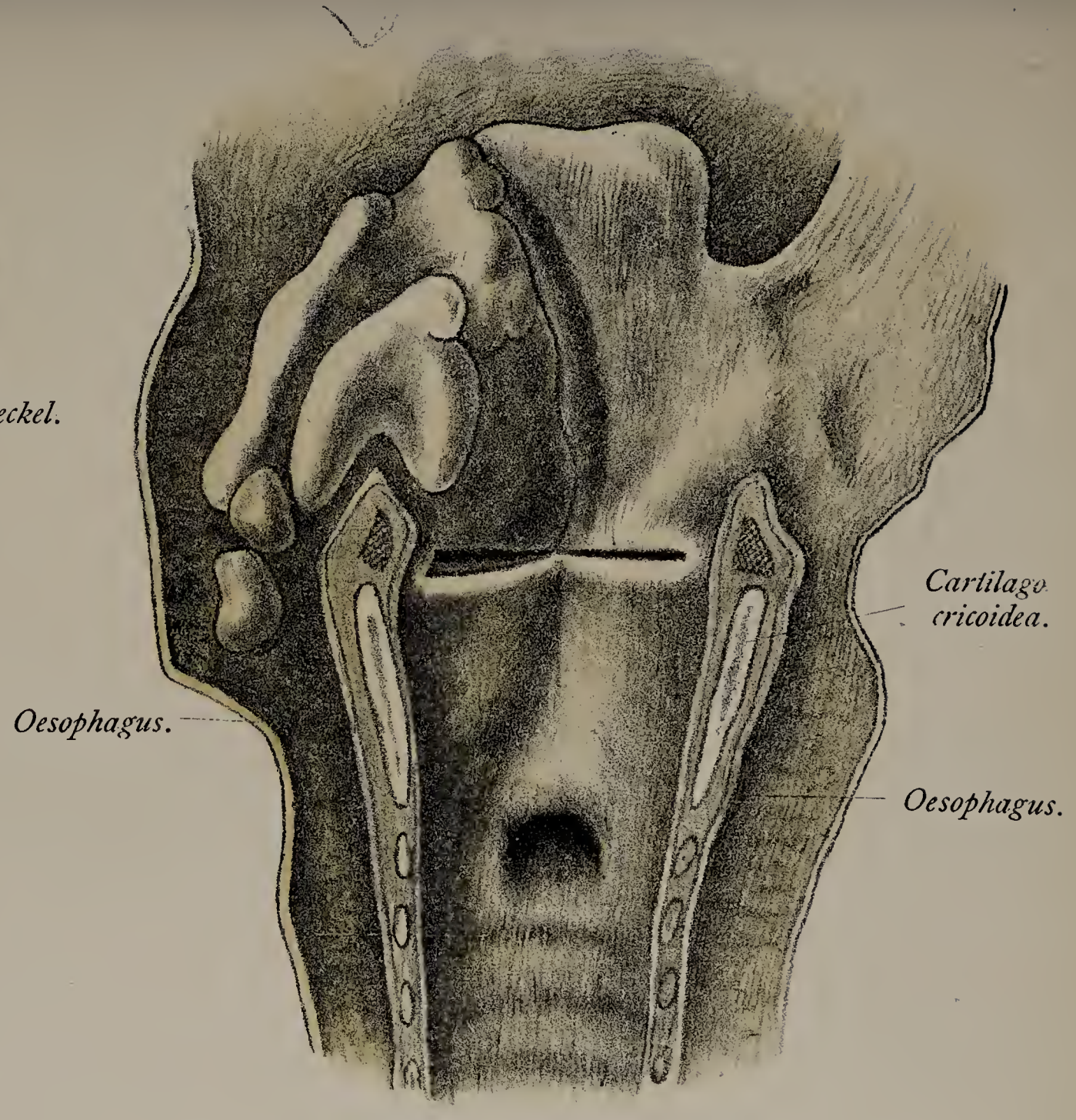


II. Kehlkopf von hinten aufgeschnitten und auseinandergeklappt.

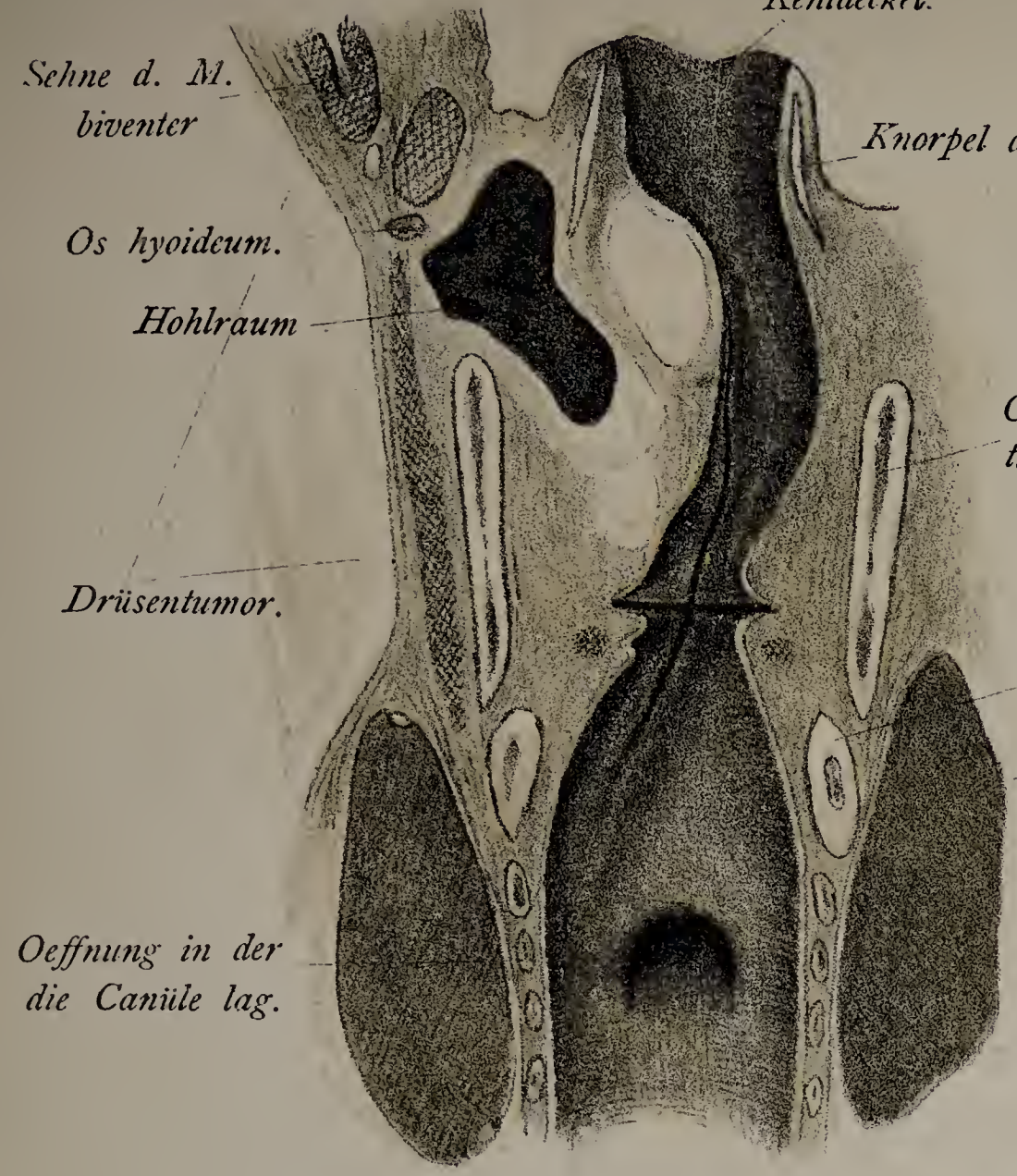


III. Frontalschnitt durch den Kehlkopf im hinteren Dritteil.

*I. 13. IV 93.*

*Ulceration.*

*II. 8. V. 93*

*Ulceration.*

*III. 18. V. 93.*

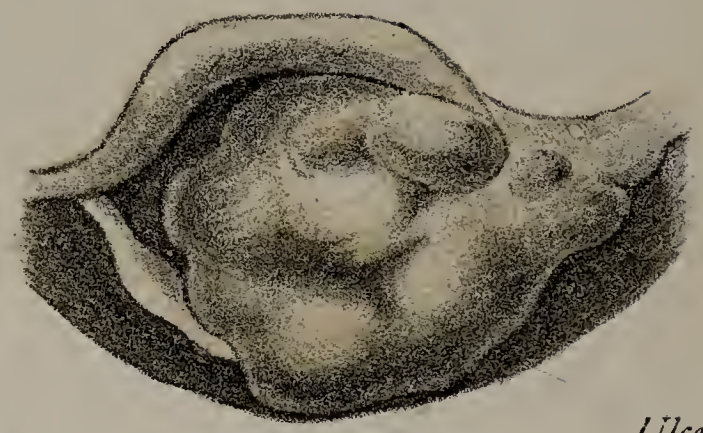

*Ulceration.*

*IV. 9. VII. 93.*

Spiegelbilder.